

<https://doi.org/10.22416/1382-4376-2019-29-5-36-42>



# Внутриартериальная химиоэмболизация при метастатическом поражении печени у больных колоректальным раком

О.Ю. Стукалова<sup>1,2,\*</sup>, Г.П. Генс<sup>1</sup>, З.Х. Шугушев<sup>2</sup>, В.В. Маслов<sup>2</sup>, А.Г. Чепурной<sup>2</sup>

<sup>1</sup> ФГБОУ ВО «Московский государственный медико-стоматологический университет им. А.И. Евдокимова» Министерства здравоохранения Российской Федерации, Москва, Российская Федерация

<sup>2</sup> «Центральная клиническая больница № 2 им. Н.А. Семашко» ОАО «РЖД», Москва, Россия, Российская Федерация

**Цель:** оценить эффективность применения внутриартериальной химиоэмболизации у пациентов с метастазами колоректального рака в печень.

**Материалы и методы.** В онкологическом центре НУЗ ЦКБ № 2 им. Н.А. Семашко ОАО «РЖД» г. Москвы было проведено исследование, направленное на изучение влияния внутриартериальной селективной химиоэмболизации печеночной артерии (ХЭПА) на метастазы печени колоректального рака. Проанализированы данные 10 пролеченных пациентов, подвергшихся химиоэмболизации печеночных артерий с применением микросфер Biosphere 50–100 мкм — 25 мг и доксорубицина 50 мг.

**Результаты.** Оценивались как ближайшие, так и отдаленные результаты до 12 месяцев по шкале RECIST 1.1. Частичный ответ получен после выполнения 4 процедур ХЭ (22,2 %), стабилизация онкологического процесса в печени — после 9 процедур ХЭ (50 %), прогрессирование — после 5 процедур (27,8 %).

**Выводы.** Внутриартериальная химиоэмболизация при метастатическом поражении печени у больных колоректальным раком может быть применена по определенным показаниям в специализированных центрах с возможностями эндоваскулярного лечения.

**Ключевые слова:** химиоэмболизация, колоректальный рак, метастазы в печень, рак толстой кишки, рак прямой кишки

**Конфликт интересов:** авторы заявляют об отсутствии конфликта интересов.

**Для цитирования:** Стукалова О.Ю., Генс Г.П., Шугушев З.Х., Маслов В.В., Чепурной А.Г. Внутриартериальная химиоэмболизация при метастатическом поражении печени у больных колоректальным раком. Российский журнал гастроэнтерологии, гепатологии, колопроктологии. 2019;29(5):36–42. <https://doi.org/10.22416/1382-4376-2019-29-5-36-42>

## Transarterial Chemoembolization of Metastatic Liver Lesions in Patients with Colorectal Cancer

Oksana Yu. Stukalova<sup>1,2,\*</sup>, Gelena P. Gens<sup>1</sup>, Zaurbek Kh. Shugushev<sup>2</sup>, Vyacheslav V. Maslov<sup>2</sup>, Aleksander G. Chepurnoy<sup>2</sup>

<sup>1</sup>A.I. Yevdokimov Moscow State University of Medicine and Dentistry, Moscow, Russian Federation

<sup>2</sup>RZhD Central Clinical Hospital No. 2 named after N.A. Semashko, Moscow, Russian Federation

**Aim.** To evaluate the efficacy of transarterial chemoembolization in patients with metastases of colorectal cancer in the liver.

**Materials and methods.** A study aimed at investigating the effect of selective transarterial chemoembolization (TACE) of the hepatic artery on liver metastases in colorectal cancer was conducted at the Oncology Centre of the RZhD Central Clinical Hospital No. 2 named after N.A. Semashko, Moscow. The research basis included data for 10 patients, who had undergone chemoembolization of the hepatic arteries using Biosphere microspheres 50–100 мкм — 25 mg and doxorubicin 50 mg.

**Results.** Both immediate and long-term results of up to 12 months were evaluated using the RECIST 1.1 scale. A partial response was achieved after 4 TACE treatments in 22.2 % of cases. The stabilization of the oncological process in the liver was observed after 9 TACE treatments in 50 % of cases. Disease progression was noted after 5 procedures in 27.8 % of cases.

**Conclusions.** Transarterial chemoembolization of metastatic liver lesions in patients with colorectal cancer can be used according to certain indications in specialized centres providing endovascular treatment services.

**Keywords:** chemoembolization, colorectal cancer, liver metastases, colon cancer, rectal cancer

**Conflict of interest:** the authors declare no conflict of interest.

**For citation:** Stukalova O.Yu., Gens G.P., Shugushev Z.Kh., Maslov V.V., Chepurnoy A.G. Transarterial Chemoembolization of Metastatic Liver Lesions in Patients with Colorectal Cancer. Russian Journal of Gastroenterology, Hepatology, Coloproctology. 2019;29(5):36–42. <https://doi.org/10.22416/1382-4376-2019-29-5-36-42>

## Введение

В России в 2017 году было зарегистрировано 39 200 новых случаев рака ободочной кишки и 26 455 — рака прямой кишки. У 27,2 % пациентов при первичном обращении диагностирована уже запущенная — четвертая стадия рака толстой кишки. Данное обстоятельство обусловлено длительным скрытым течением заболевания и несвоевременным обращением пациентов за медицинской помощью. Летальность на первом году жизни пациентов с момента установления диагноза «рак ободочной кишки» составила 25,8 % случаев [1]. Заболеваемость колоректальным раком возрастает во всем мире [2]. В период с 2007 по 2017 год заболеваемость раком ободочной кишки в Российской Федерации выросла с 93,1 до 142,9 на 100 000 населения [1]. Среди заболевших злокачественными новообразованиями мужчин рак толстой кишки составляет 8,7 %, прочно занимая 3-е место после рака легкого (26,5 %) и желудка (14,2 %); среди заболевших женщин — 11,1 % после рака молочной железы (18,3 %) и кожи (13,7 %) [2]. В структуре смертности от злокачественных новообразований на долю рака ободочной кишки приходится 4,3 % у мужчин и 7,9 % у женщин, прямой кишки — 4,2 и 6,1 % соответственно [4]. Синхронное метастатическое поражение печени диагностируется у 25–50 % больных [5–7]. У 35–55 % метастазы в печени выявляются в последующие годы (преимущественно в первые три года, даже на фоне противоопухолевой терапии) [8]. Известно, что главной причиной смерти больных со злокачественными опухолями толстой кишки является распространенность онкологического процесса, которая у 20–40 % больных проявляется в виде метастатического поражения печени [4]. К моменту диагностики отдаленных метастазов колоректального рака в печень резекция печени возможна только в 10–25 % случаев [2]. Однако у 80 % пациентов, перенесших резекцию печени, в отдаленном периоде отмечается прогрессирование метастатического поражения печени и общая пятилетняя выживаемость находится в пределах от 35 до 58 % [9, 10].

Применение паллиативной системной химиотерапии требуется более чем 70 % пациентов с метастатическим поражением печени. Однако эффективность системной химиотерапии при нерезектабельном поражении не превышает 20–30 % при выживаемости 3–4 месяца даже при использовании комбинаций нескольких препаратов [11]. При внутривенном введении химиопрепаратов терапевтическая концентрация достигается лишь на короткое время и не оказывает необходимого воздействия на опухолевые клетки, а выраженные проявления гепатотоксичности ограничивают применение противоопухолевых средств. Низкий показатель резектабельности метастазов печени, частое поражение печени, низкая концентрация лекарственных средств в опухолевых очагах пе-

чени при системной химиотерапии заставляет хирургов и онкологов искать новые пути лечения вторичных образований печени, в связи с чем активно внедряются методы локального воздействия. Следует также отметить, что существует группа соматически отягощенных пациентов, которым проведение системной химиотерапии не представляется возможным ввиду высокого риска развития осложнений, вплоть до летального исхода. Таким пациентам требуется проведение локального мало-травматического метода лечения метастазов печени как единственного возможного метода продления жизни. В последние годы методы эндоваскулярного лечения пациентов с метастазами в печень активно внедряются в клиническую практику благодаря малой травматичности. Метод трансартериальной химиоэмболизации (ТАХЭ) впервые предложили японские ученые R. Yamada и соавт. еще в 1979 году для лечения нерезектабельных гепатом [13]. Данный метод получил широкое распространение в лечении злокачественных опухолей печени. Внутрартериальное селективное введение эмболизата с химиопрепаратом в печеночную артерию позволяет локально воздействовать на метастазы в печени, индуцируя ишемический некроз опухолевой ткани. Однако химиоэмболизация (ХЭ) сопряжена с определенными рисками. Хотя осложнения и встречаются редко (4–10 % случаев), они изучены достаточно хорошо [14]. Все осложнения можно разделить на четыре группы. Первая группа осложнений связана с попаданием эмболизационного материала в экстрапеченочные артерии: желудочные, пузырную, диафрагмальную, межреберные артерии. Вторая группа осложнений обусловлена токсическим действием химиопрепарата. Третья группа осложнений представляет собой осложнения, связанные с техникой выполнения ХЭ. В четвертую группу осложнений можно отнести так называемый постэмболизационный синдром (ПЭС), который развивается у 90–100 % пациентов и выражается в виде болевого синдрома различной интенсивности, тошноты, гипертермии (до 38 °С) [16].

В онкологическом центре НУЗ ЦКБ № 2 им. Н.А. Семашко с января 2017 по октябрь 2018 года 10 пациентам с метастазами в печень колоректального рака выполнено 18 процедур внутрартериальной химиоэмболизации печени. В исследование включены пациенты в возрасте от 45 лет до 71 года (табл. 1) с метастатическим поражением печени рака толстой кишки различной локализации (табл. 2).

В исследование не включали пациентов, если у них имелся хоть один из факторов исключения:

- 1) первично-множественный рак;
- 2) сердечная недостаточность II–III стадии, III–IV ФК;
- 3) почечная недостаточность III–IV стадии;
- 4) асцит 2–3-й степени;
- 5) общее состояние пациента ниже 60 % по индексу Карновского и выше 2 баллов по шкале ECOG;

Таблица 1. Количество процедур химиоэмболизации

Table 1. Number of chemoembolization treatments

| Пол<br>Gender     | Возраст (лет)<br>Age (years) | <50        | 51–60      | 61–70      | >70        |
|-------------------|------------------------------|------------|------------|------------|------------|
| Мужчины<br>Male   |                              | 3 (16,7 %) | 6 (33,3 %) | —          | 3 (16,7 %) |
| Женщины<br>Female |                              | —          | 4 (22,2 %) | 2 (11,2 %) | —          |
| Всего<br>Total    |                              | 3          | 10         | 2          | 3          |

Таблица 2. Локализация первичной опухоли

Table 2. Primary tumour localization

| Локализация первичной опухоли<br>Primary tumour localization | Количество пациентов<br>Number of patients |
|--|--|
| Прямая кишка<br>Rectum                                       | 2 (20 %)                                   |
| Ректосигмоидный отдел<br>Rectosigmoid                        | 4 (40 %)                                   |
| Сигмовидная кишка<br>Sigmoid colon                           | 2 (20 %)                                   |
| Нисходящая ободочная кишка<br>Descending colon               | 1 (10 %)                                   |
| Печеночный изгиб ободочной кишки<br>Hepatic colonic flexure  | 1 (10 %)                                   |

Таблица 3. Объем хирургического лечения первичной опухоли

Table 3. Surgical treatment of the primary tumour

| Локализация первичной опухоли<br>Primary tumour localization | Объем оперативного вмешательства<br>Surgical treatment of the primary tumour |
|--|--|
| Прямая кишка<br>Rectum                                       | Передняя резекция прямой кишки<br>Anterior rectum resection                  |
| Ректосигмоидный отдел<br>Rectosigmoid                        | Передняя резекция прямой кишки<br>Anterior rectum resection                  |
| Сигмовидная кишка<br>Sigmoid colon                           | Резекция сигмовидной кишки<br>Sigmoidectomy                                  |
| Нисходящий отдел ободочной кишки<br>Descending colon         | Левосторонняя гемиколэктомия<br>Left hemicolectomy                           |
| Печеночный изгиб ободочной кишки<br>Hepatic colonic flexure  | Субтотальная колэктомия<br>Subtotal colectomy                                |

6) поражение печени — 3 балла по шкале Чайлда — Пью (Child — Pugh);

7) поражение ЦНС;

8) анемия тяжелой степени тяжести.

Всем пациентам на первом этапе комплексного лечения было проведено хирургическое лечение, направленное на удаление первичной опухоли толстой кишки. Объемы хирургического лечения в зависимости от локализации первичной опухоли представлены в таблице 3.

Все опухоли у данных пациентов резецированы в пределах здоровых тканей. Морфологически у 80 % пациентов выявлена умеренно дифференцированная аденокарцинома, у 20 % — низкодиф-

ференцированная аденокарцинома с муцинозным компонентом. На 2-м этапе комплексного лечения пациентам проводилась системная химиотерапия по различным схемам. Пациенты, у которых выявлено прогрессирование основного онкологического заболевания в виде метастатического поражения печени, и пациенты с изначально генерализованной стадией онкологического процесса были направлены на химиоэмболизацию артерий печени. Данным пациентам выполнить резекцию печени не представлялось возможным из-за близости метастатических очагов к основным сосудистым структурам и множественного билобарного поражения печени. Перед внутриартериальной ХЭ печени

пациентам проводилось дообследование, которое включало в себя: КТ органов брюшной полости с в/в контрастированием, уровень онкомаркеров (СА 19-9, раково-эмбриональный антиген, альфа-фетопротеин), оценка функционального состояния печени по данным биохимических показателей выраженности цитолитического (АлТ и АсТ) и холестатического синдромов (ГГТП и ЩФ). После тщательной оценки общего статуса, функции печени по шкале Child – Pugh при отсутствии противопоказаний, пациенты направлялись на процедуру ХЭ. Процедура чрескатетерной артериальной химиоэмболизации (transarterialchemoembolization, TACE) проводится в условиях рентген-операционной. На первом этапе с помощью трансфеморального доступа по Сельдингеру выполняют ангиографию чревного ствола, верхней брыжеечной, общей печеночной артерии. После оценки типа артериальной архитектоники печени и особенности васкуляризации метастаза (рис. 1) устанавливают микрокатетер Progreat 2,7 Fr через катетер CobraC1 в собственную печеночную артерию. После чего по катетеру вводят микросферы Biosphere 50–100  $\mu\text{m}$  – 25 mg, насыщенные Доксорубицином 50 мг, до полной остановки кровотока по артериям, питающим опухоль (рис. 2).

## Результаты

В раннем послеоперационном периоде оценивались показатели клинического анализа крови (гемоглобин, лейкоциты, гематокрит), биохимический анализ крови (общий билирубин, мочеви́на, креатинин, АСТ, АЛТ, ЩФ, ГГТ), также выполняли УЗИ печени. Выраженных явлений системной токсичности, печеночной и почечной недостаточ-

ности выявлено не было. Эффект от проведенной внутриартериальной химиоэмболизации печени оценивали через 1, 3, 6 и 12 месяцев – выполняли компьютерную томографию органов брюшной полости с внутривенным контрастным усилением (100,0 мл омнипака), оценивались показатели онкомаркеров СА 19-9, РЭА, АФП.

Через месяц после проведения ХЭ у 30 % пациентов отмечено увеличение метастатических очагов печени в размерах до +0,3 см, в связи с чем пациентам была проведена повторная ХЭ. У 50 % пациентов размеры очагов в печени не изменились, новых очагов не выявлено, пациентам рекомендовано дальнейшее динамическое наблюдение. У 20 % пациентов отмечено уменьшение метастатических очагов до –0,2 см.

При оценке отдаленных результатов через три месяца у 30 % пациентов выявлено увеличение в размерах метастазов печени не более чем на 0,2 см, пациентам выполнена повторная ХЭ. В 50 % случаев – полная стабилизация онкологического процесса. У 20 % отмечено дальнейшее уменьшение метастазов в размерах до –0,2 см.

Через шесть месяцев после первичной химиоэмболизации двум пациентам потребовалась повторная ХЭ в связи с увеличением в размерах метастатических очагов, новых очагов обнаружено не было. У двух пациентов выявлены новые очаги в печени, в связи с чем пациенты направлены на проведение курсов системной химиотерапии. У шести пациентов – стабилизация процесса.

Через 12 месяцев у всех пациентов отмечалась стабилизация процесса. Проанализировав результаты от проведенных процедур химиоэмболизации, мы получили частичный ответ по шкале RECIST 1.1 после выполнения 4 процедур ХЭ

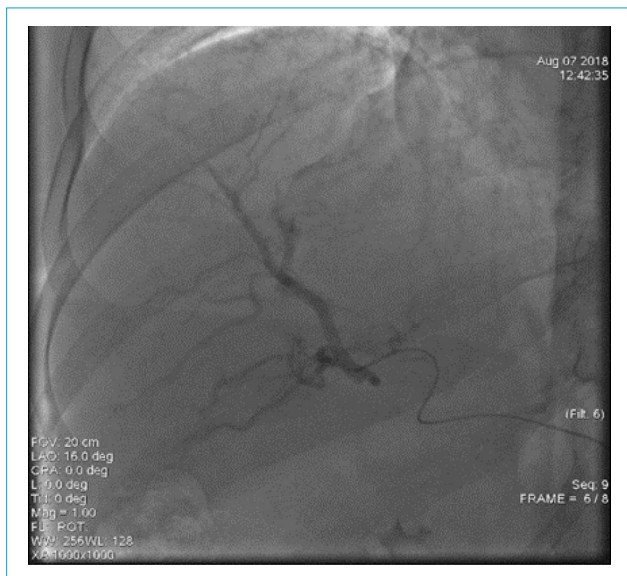


Рис. 1. Пациент И., 67 лет. Ангиограмма общей печеночной артерии

Fig.1. Patient I., 67 years old. An angiogram of the common hepatic artery

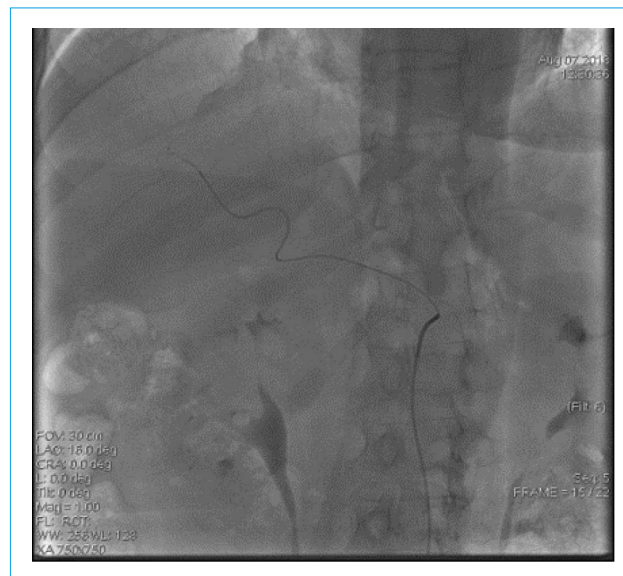


Рис. 2. Пациент И., 67 лет. Ангиограмма общей печеночной артерии, остановка кровотока в артерии

Fig. 2. Patient I., 67 years old. An angiogram of the common hepatic artery, blood flow stop in the artery

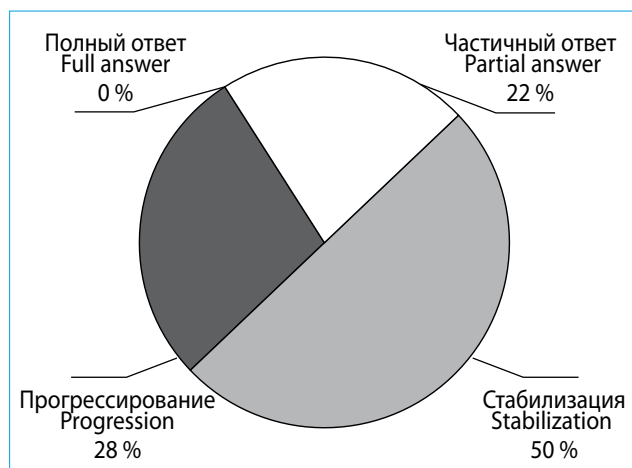


Рис. 3. Оценка эффективности химиоэмболизации

Fig.3. Assessment of the chemoembolization efficacy

(22,2 %), стабилизацию онкологического процесса в печени — 9 процедур ХЭ (50 %), прогрессирование — 5 (27,8 %) (рис. 3).

Помимо клинической оценки полученных результатов, мы провели анализ осложнений, возникших у пациентов после ХЭ. В нашем исследовании все осложнения от проведения ТАХЭ мы разделили на две группы. Первая группа осложнений обусловлена локальным воздействием на паренхиму печени и выражается в виде развития постэмболизационного синдрома (ПЭС). Вторая группа обусловлена внепеченочным введением эмболизата. После проведения ХЭ у всех пациентов отмечался ПЭС в виде болевого синдрома различной интенсивности. Слабовыраженный болевой синдром требовал медикаментозного лечения — полностью купировался однократной внутримышечной инъекцией препаратом группы НПВС. Умеренно выраженный болевой синдром длился до трех суток, усиливался в ночное время, эффективно купировался ежедневными однократными внутримышечными инъекциями препаратами группы НПВС. Выраженный болевой синдром сохранялся у пациентов до семи суток. В первые трое суток у таких пациентов применение препаратов группы НПВС оказалось неэффективным — болевой синдром полностью не купировался или купировался на непродолжительное время. Положительный эффект отмечался только после внутримышечного введения препаратов группы опиоидных наркотических анальгетиков. На 4-е сутки после ХЭ болевой синдром стихал и купировался препаратами НПВС. При длительно выраженной интенсивности болевого синдрома сохранялся до одного месяца. В раннем послеоперационном периоде требовалось внутримышечное введение препаратов НПВС с дальнейшим переходом на пероральный прием анальге-

тиков. У всех пациентов боль преимущественно локализовалась в эпигастральной области и усиливалась в ночное время. Вторая группа осложнений ТАХЭ вызвана экстрапеченочным введением эмболизационного материала. У одного из пролеченных нами пациентов эмболизационный материал был введен в пузырную артерию. Через сутки у пациента развилась клиническая картина острого холецистита. Пациенту проведено консервативное лечение с положительным эффектом. Оперативного лечения не потребовалось. У всех пациентов в послеоперационном периоде отмечалась субфебрильная температура (до 37,4 °С). Летальных исходов в течение 12 месяцев после проведения ХЭ не было. Пациенты с прогрессированием заболевания направлены на проведение курсов системной химиотерапии. Летальных исходов в отдаленном периоде наблюдения не было.

## Выводы

Учитывая короткий срок выживаемости пациентов с распространенными формами колоректального рака, для онколога главной задачей является выбрать оптимальный метод лечения для пациента, сдерживающий процесс распространения опухоли и сохраняющий качество жизни пациентов (QLP). В России на сегодняшний день ТАХЭ является экспериментальным методом лечения при метастатическом поражении печени у больных колоректальным раком и не рекомендована к рутинному применению в первой линии терапии, но может быть применима по строго определенным показаниям в специализированных центрах с возможностями эндоваскулярного лечения. Поэтому химиоэмболизация является последним этапом в комплексном лечении распространенных форм колоректального рака, когда другие способы лечения исчерпали себя. Проведенное исследование показывает, что метод ХЭ является эффективным и малотравматичным методом лечения, вызывая минимальные осложнения, которые укладываются в понятие «постэмболический синдром» и могут быть купированы консервативно. Следовательно, у соматически отягощенных пациентов с запущенной стадией колоректального рака появляется шанс на продление жизни. Таким образом, метод внутриартериальной химиоэмболизации в лечении как солитарных, так и множественных метастазов в печени колоректального рака позволяет достигнуть стабилизации и/или регресса онкологического процесса в печени, сохраняя при этом QLP. Тем самым химиоэмболизация является современным, эффективным и малотравматичным методом локального лечения распространенных форм рака толстой кишки.

## Литература / References

1. Состояние онкологической помощи населению России в 2017 году. Под редакцией А.Д. Каприна, В.В. Старинского, Г.В. Петровой. М.: МНИОИ им. П.А. Герцена – филиал ФГБУ «НМИЦ радиологии» Минздрава России. 2018:76–79. [The status of cancer treatment for the population of Russia in 2017. Ed. A.D. Kaprin, V.V. Starinsky, G.V. Petrova. Moscow: MNI OI named after P.A. Gertzen – a branch of the Federal State Budgetary Institution Scientific Research Center for Radiology of the Ministry of Health of Russia, 2018:76–79 (In Rus.)].
2. *Cunningham D., Atkin W., Lenz H.-J., Lynch H.T., Minsky B., Nordlinger B., Starling N.* Colorectal cancer. *Lancet*. 2010;375(9719):1030–47. DOI: 10.1016/S0140-6736(10)60353-4
3. Злокачественные новообразования в России в 2009 году (заболеваемость и смертность). Под ред. В.И. Чиссова, В.В. Старинского, Г.В. Петровой. М.: ООО «АНТИФ», 2011. 260 с. [Malignant neoplasms in Russia in 2009 (morbidity and mortality). Ed. V.I. Chissov, V.V. Starinsky, G.V. Petrova. Moscow: ANTIF LLC, 2011. 260 p. (In Rus.)].
4. *Козлов С.В., Казанов О.И., Ткачев М.В., Козлов А.М., Швец Д.С.* Радиочастотная термоабляция при комбинированном лечении больных с билобарными метастазами колоректального рака в печени. *Онкология. Журнал им. П.А. Герцена*. 2014;3(3): 11–7. [Kozlov S.V., Kaganov O.I., Tkachev M.V., Kozlov A.M., Shvets D.S. Radiofrequency thermoablation in the combined treatment of patients with bilobar metastases of colorectal cancer in the liver. *P.A. Gertsen Journal of Oncology*. 2014;3(3):11–7 (In Rus.)].
5. *Coimbra F.J.F., Ribeiro H.S.C., Marques M.C., Herman P., Chojniak R., Kalil A.N. et al.* First Brazilian consensus on multimodal treatment of colorectal liver metastases. Module 1: Pre-treatment evaluation. *Arq Bras. Cir. Dig*. 2015;28:222–30.
6. *Ивануса С.Я., Соловьев И.А., Арутюнян О.А.* Современные подходы к диагностике и лечению больных колоректальным раком с метастатическим поражением печени. *Вестник Национального медико-хирургического Центра им. Н.И. Пирогова*. 2012;7(1):138–43. [Ivanusa S.Y., Soloviev I.A., Arutunian O.A. Current approaches to diagnosis and treatment of the colorectal cancer patients with liver metastatic lesions. *Bulletin of Pirogov National Medical & Surgical Center*. 2012;7(1): 138–43 (In Rus.)].
7. *Torre L.A., Bray F., Siegel R.L. et al.* Global cancer statistics, 2012. *CA Cancer J. Clin*. 2015;65:87–108. DOI: 10.3322/caac.21262
8. *Kemeny N.* The management of resectable and unresectable liver metastases from colorectal cancer. *Current opinion in oncology*. 2010;22:364–73.
9. *Давыдов М.И., Аксель Е.М.* Статистика злокачественных новообразований в России и странах СНГ в 2013 г. М.: Издательская группа РОНЦ, 2015. 217 с. [Davydov M.I., Axel E.M. Statistics of malignant neoplasms in Russia and the CIS countries in 2013, Moscow: MRRC Publishing Group, 2015. 217 p. (In Rus.)]
10. *Загайнов А.С., Расулов Р.И., Шелехов А.В., Зубков Р.А., Дворниченко В.В.* Сочетание химиоэмболизации с резекцией печени и методами локальной деструкции в комплексном лечении колоректального рака. *Acta Bomedica Scientifica*. 2017;3(115):14–7. [Zagaynov A.S., Rasulov R.I., Shelekhov A.V., Zubkov R.A., Dvornichenko V.V. The combination of chemoembolization with liver resection and local destruction methods in the complex treatment of colorectal cancer. *Acta Bomedica Scientifica*. 2017;3(115):14–7 (In Rus.)].
11. *Попов М.В., Аронов М.С., Восканян С.Э., Карпова О.В.* Методика трансартериальной химиоэмболизации при первичных и метастатических опухолях печени. *Саратовский научно-медицинский журнал*. 2016;12(4):716–20. [Popov M.V., Aronov M.S., Voskanyan S.E., Karpova O.V. The technique of transarterial chemoembolization in primary and metastatic tumors of the liver. *Saratov Journal of Medical Scientific Research*. 2016;12(4):716–20 (In Rus.)].
12. Frankel T.L., D'Angelica M. I. Hepatic resection for colorectal metastases. *J Surg Oncol*. 2014; 109(1): 2–7.
13. *Yamada R., Nakamura K.* Transcatheter arterial embolization therapy. *Nihon Rinsho*. 1982; 40(1): 183–90.
14. *Wang D.S., Louie J.D., Kothary N. et al.* Prophylactic topically applied ice to prevent cutaneous complications of nontarget chemoembolization and radioembolization. *J. Vasc. Interv. Radiol*. 2013;24(4):596–600.
15. *Mao Y.M., Luo Z.Y., Li B. et al.* Prospective study on the survival of HCC patients treated with transcatheter arterial lipiodol chemoembolization. *Asian. Pac. J. Cancer Prev*. 2012;13(3):1039–42.

**Сведения об авторах**

**Стукалова Оксана Юрьевна\*** — врач-колопроктолог колопроктологического (онкологического) отделения НУЗ ЦКБ № 2 им. Н.А. Семашко ОАО «РЖД», аспирант кафедры онкологии и лучевой терапии МГМСУ им. Евдокимова.  
Контактная информация: docstukalova@mail.ru;  
127473, г. Москва, Десятская ул., д. 20/1.  
ORCID: <https://orcid.org/0000-0003-3748-4750>

**Генс Гелена Петровна** — доктор медицинских наук, профессор, заведующая кафедрой онкологии и лучевой терапии МГМСУ им. А.И. Евдокимова.  
Контактная информация: gelena974@gmail.com;  
127473, г. Москва, Десятская ул., д. 20/1.

**Шугушев Заурбек Хасанович** — доктор медицинских наук, профессор, главный кардиолог ОАО «РЖД», заведующий отделением рентгенохирургических методов диагностики и лечения НУЗ ЦКБ № 2 им. Н.А. Семашко ОАО «РЖД».  
Контактная информация: zaur937@mail.ru;  
129128, г. Москва, ул. Будаевская, д. 2.

**Маслов Вячеслав Валентинович** — кандидат медицинских наук, заведующий колопроктологическим (онкологическим) отделением НУЗ ЦКБ № 2 им. Н.А. Семашко ОАО «РЖД».  
Контактная информация: maslovpro@mail.ru;  
129128, г. Москва, ул. Будаевская, д. 2.

**Чепурной Александр Геннадьевич** — врач — рентген-эндovasкулярный хирург отделения рентгенохирургических методов диагностики и лечения НУЗ ЦКБ № 2 им. Н.А. Семашко ОАО «РЖД».  
Контактная информация: a.g.chepurnoy@gmail.com;  
129128, г. Москва, ул. Будаевская, д. 2.

**Information about the authors**

**Oksana Yu. Stukalova\*** — Coloproctologist, Coloproctology (Oncology) Department, RZhD Central Clinical Hospital No. 2 named after N.A. Semashko, Post-graduate Student, Department of Oncology and Radiotherapy, A.I. Yevdokimov Moscow State University of Medicine and Dentistry.  
Contact information: docstukalova@mail.ru;  
127473, Moscow, Delegatskaya str., 20/1.  
ORCID: <https://orcid.org/0000-0003-3748-4750>

**Gelena P. Gens** — Dr. Sci. (Med.), Prof., Departmental Head, Department of Oncology and Radiotherapy, A.I. Yevdokimov Moscow State University of Medicine and Dentistry.  
Contact information: gelena974@gmail.com;  
127473, Moscow, Delegatskaya str., 20/1.

**Zaurbek Kh. Shugushev** — Dr. Sci. (Med.), Prof., Principal Cardiologist, Departmental Head, Department of Radiosurgical Methods of Diagnosis and Therapy, RZhD Central Clinical Hospital No. 2 named after N.A. Semashko.  
Contact information: zaur937@mail.ru;  
129128, Moscow, Budayskaya str., 2.

**Vyacheslav V. Maslov** — Cand. Sci. (Med.), Departmental Head, Coloproctology (Oncology) Department, RZhD Central Clinical Hospital No. 2 named after N.A. Semashko.  
Contact information: maslovpro@mail.ru;  
129128, Moscow, Budayskaya str., 2.

**Aleksander G. Chepurnoy** — Physician, Radio-endovascular Surgeon, Department of Radiosurgical Methods of Diagnosis and Therapy, RZhD Central Clinical Hospital No. 2 named after N.A. Semashko.  
Contact information: a.g.chepurnoy@gmail.com;  
129128, Moscow, Budayskaya str., 2.

Поступила: 06.09.2019 Принята после доработки: 30.09.2019 Опубликована: 30.10.2019  
Submitted: 06.09.2019 Revised: 30.09.2019 Published: 30.10.2019

\* Автор, ответственный за переписку / Corresponding author