

Непосредственные результаты лапароскопической и открытой мезоколонэктомии с D3 лимфодиссекцией при раке левых отделов ободочной кишки

П.В. Царьков, И.А. Тулина, А.Ю. Кравченко, А.В. Леонтьев

ГБОУ ВПО «Первый Московский государственный медицинский университет им. И.М. Сеченова»
Минздрава РФ, кафедра колопроктологии и эндоскопической хирургии, Москва, Российская Федерация

Short-term results of laparoscopic and open complete mesocolic excision with D3 lymph node dissection for left-sided colon cancer

P.V. Tsarkov, I.A. Tulina, A.Yu. Kravchenko, A.V. Leont'yev

State educational government-financed institution of higher professional education «Sechenov First Moscow state medical university», Ministry of healthcare of the Russian Federation, Moscow, the Russian Federation.
Chair of colorectal and endoscopic surgery.

Цель исследования. Оценить возможные преимущества и недостатки лапароскопической мезоколонэктомии с D3 лимфодиссекцией в лечении рака левой половины ободочной кишки в сравнении с открытой методикой на основе анализа непосредственных результатов оперативных вмешательств.

Материал и методы. Настоящая работа представляет собой ретроспективно-проспективное, сравнительное исследование по принципу *case-match* (метод сравнения аналоговых групп). Из проспективно собираемой базы данных отобраны больные раком левой половины ободочной кишки II–III стадий. Были сформированы группы сравнения по принципу случай–контроль (*case-match*): I группа — пациенты, которым выполнена открытая мезоколонэктомия с D3 лимфодиссекцией, II группа — больные, у которых тот же объем вмешательства выполнялся лапароскопически.

Результаты. В каждую группу вошло 54 пациента. Длительность операции и объем интраоперационной кровопотери во II группе были меньше, чем в I группе. Частота послеоперационных осложнений статистически значимой не была в обеих группах. Реабилитация в раннем послеоперационном периоде у больных II группы протекала быстрее, чем у пациентов I группы.

Aim of investigation. To estimate possible advantages and shortcomings of laparoscopic complete mesocolic excision with D3 lymph node dissection in the treatment of left-sided colon cancer in comparison to open approach according to analysis of short-term outcomes.

Material and methods. Investigation was designed as retrospective–prospective case-control study (with analog group comparison). Patients with left-sided colon cancer of stages II–III were selected from prospectively collected database. Groups have been generated according to case-control principle: the I group included patients who underwent open complete mesocolic excision with D3 lymph node dissection, the II group comprised patients who underwent laparoscopic intervention in the same volume.

Results. Each group included 54 patients. Duration of operation and volume of intraoperative blood loss in the II group patients was less, than in the I group. Postoperative morbidity rate had no statistically significant differences in both groups. Rehabilitation in early postoperative period was faster in the II group vs I group.

Conclusion. Laparoscopic complete mesocolic excision with D3 lymph node dissection is safe type of surgery, which allows to improve short-term results of

Леонтьев Александр Владимирович — ассистент кафедры колопроктологии и эндоскопической хирургии Института последипломного образования ГБОУ ВПО «Первый МГМУ им. И.М. Сеченова». Контактная информация: leontyev@proctosite.ru; 119991, Москва, ул. Б. Пироговская д.2, стр. 1, кафедра колопроктологии и эндоскопической хирургии

Leont'yev Alexander V. — assistant-professor, chair of coloproctology and endoscopic surgery, Institute of postgraduate education, Sechenov First Moscow state medical university. Contact information: leontyev@proctosite.ru; 119991, Moscow, B. Pirogovskaya str., 2, bld. 1, chair of coloproctology and endoscopic surgery

Заключение. Лапароскопическая мезоколонэктомия с D3 лимфодиссекцией является безопасной операцией, которая позволяет улучшить непосредственные результаты хирургического лечения больных раком левой половины ободочной кишки II–III стадий. Морфологические показатели указывают на идентичность хирургической радикальности лапароскопической и открытой технологий с точки зрения современных принципов онкологии. Однако для корректной оценки отдаленных онкологических результатов необходимо их дальнейшее изучение.

Ключевые слова: мезоколонэктомия, D3 лимфодиссекция, лапароскопическая мезоколонэктомия.

surgical treatment of patients with stage II–III left-sided colon cancer. Morphological scores indicate identical efficacy in achievement of radical treatment for laparoscopic and open techniques from the standpoint of modern oncology principles. However, correct estimation of long-term outcomes require further studies.

Key words: complete mesocolic excision, D3 lymph node dissection, laparoscopic mesolectomy.

Прошло чуть менее четверти века с тех пор как в мире и в нашей стране были выполнены первые лапароскопические операции на ободочной кишке по поводу злокачественного поражения [1, 8, 10]. Однако вопрос о целесообразности выполнения операций при раке ободочной кишки и, в частности, ее левых отделов с использованием лапароскопических технологий остается дискуссионным. До настоящего времени нет единых представлений о хирургическом лечении рака ободочной кишки с использованием лапароскопических технологий [2, 5, 7, 8]. Известно, что эндохирургические операции на толстой кишке требуют более длительного времени для обучения (кривая обучения) и нового анатомического подхода для выполнения данных вмешательств по сравнению с открытыми операциями [16, 20, 28, 29, 31].

По открытой хирургии рака ободочной кишки опубликовано немало зарубежных и российских работ, направленных на стандартизацию хирургической техники с использованием высокой перевязки питающих сосудов и полной мезоколонэктомии, которая подразумевает выделение удаляемой части кишки с брыжейкой в межфасциальном эмбриональном слое с сохранением целостности фасции, покрывающей клетчатку брыжейки с лимфатическими узлами [3, 4, 9, 11, 13, 22]. На основании анализа большого числа исследований была принята концепция о необходимости выполнения мезоколонэктомии с расширенной лимфодиссекцией всем пациентам при раке ободочной кишки II–III стадий с целью улучшения отдаленных онкологических результатов [13, 28, 32].

В зарубежной литературе есть работы, доказывающие преимущества лапароскопической мезоколонэктомии с D3 лимфодиссекцией в лечении рака правой половины ободочной кишки [15–17, 20, 22, 25, 26, 28, 29]. Вместе с тем сведений о преимуществах и недостатках данного вида хирургического лечения при раке левых отделов ободочной кишки в отечественных источниках не

встречается. Из немногочисленных материалов, опубликованных в зарубежной печати, можно сделать вывод, что применение лапароскопических технологий в лечении рака ободочной кишки направлено на уменьшение послеоперационных осложнений, снижение сроков реабилитации пациентов с сохранением онкологического радикализма [16, 20, 22, 25, 26, 28, 29, 32]. Однако эти данные также нуждаются в подтверждении с точки зрения доказательной медицины.

Цель исследования состояла в оценке возможных преимуществ и недостатков лапароскопической мезоколонэктомии с D3 лимфодиссекцией при лечении рака левой половины ободочной кишки в сравнении с открытой методикой на основе анализа непосредственных результатов хирургических вмешательств.

Материал и методы исследования

Настоящая работа представляет собой ретроспективно-проспективное сравнительное исследование по принципу *case-match* (метод сравнения аналоговых групп). Анализ результатов проводился по материалам проспективно собираемой базы данных и архивным данным историй болезни.

Из проспективно собираемой базы данных пациентов, оперированных по поводу колоректального рака в отделении колопроктологии с хирургией тазового дна РНЦХ им. Б.В. Петровского и Клинике колопроктологии и малоинвазивной хирургии ПМГМУ им. И.М. Сеченова, отобраны больные, соответствующие следующим критериям включения: локализация опухоли в левой половине ободочной кишки (левая половина поперечной ободочной кишки, селезеночный изгиб ободочной кишки, нисходящая ободочная и сигмовидная ободочная кишка, ректосигмоидный переход), стадия опухолевого процесса II–III (по TNM 7-го издания), выполнение хирургического вмешательства с радикальными намерениями в объеме полной мезоколонэктомии с D3 лимфодиссекцией, коли-

чество баллов по шкале операционно-анестезиологического риска ASA меньше или равно 3.

Пациенты были разделены на две группы. В I группу включены больные, которым выполнены открытые хирургические вмешательства, во II группу — оперированные в том же объеме, но с применением лапароскопической техники.

Из каждой группы отобраны попарно пациенты, идентичные по полу, возрасту, индексу массы тела, указаниям в анамнезе на перенесенные ранее операции на органах брюшной полости, а также по стадии и локализации опухолевого процесса. Таким образом, были сформированы группы сравнения по принципу случай—контроль (*case-match*): I группа — больные, которым выполнена открытая полная мезоколонэктомия с D3 лимфодиссекцией, II группа — больные, у которых тот же объем вмешательства выполнялся лапароскопически.

Оценка непосредственных результатов

В обеих группах проведен сравнительный анализ следующих параметров интраоперационного периода: длительность операции и объем кровопотери. Во II группе дополнительно оценивалась частота интраоперационных осложнений, приведших к конверсии.

Среди параметров раннего послеоперационного периода (первые 30 суток после операции) оценивались: длительность послеоперационного пареза кишечника, продолжительность болевого синдрома, частота послеоперационных осложнений, сроки послеоперационного стационарного лечения. Длительность пареза кишечника определяли по количеству дней, в течение которых у пациентов не было стула после операции. О сохранении болевого синдрома судили по продолжительности (в днях после операции) обезболивания через эпидуральный катетер.

Послеоперационный период характеризовался продолжительностью пребывания пациентов в клинике после операции. Кроме того оценивалась частота ранних послеоперационных осложнений — кровотечений из зоны анастомоза, несостоятельности анастомоза, внутрибрюшных кровотечений, раневых инфекционных осложнений, а также летальность. Удовлетворенность больных образом своего тела после операции оценивали по шкале Body Image Questionnaire.

Особенности хирургической техники

Оперативные вмешательства в обеих группах выполнялись под комбинированной анестезией — эндотрахеальным наркозом с эпидуральным блоком. У всех пациентов проводилось удаление пораженного сегмента левой половины ободочной кишки в эмбриональном слое с прецизионным сохранением мезоколической фасции.

Лимфодиссекция осуществлялась в объеме D3, т. е. проводилось удаление апикальных лимфатических узлов в области основания нижней брыжечной артерии.

В I группе хирургические вмешательства выполнялись открытым методом в такой последовательности оперативных этапов: 1) мобилизация кишки и брыжейки с опухолью в латерально-медиальном направлении с сохранением целостности мезоколической фасции — мезоколонэктомия; 2) скелетизация и пересечение нижней брыжечной артерии и вены с удалением клетчатки у основания нижней брыжечной артерии — D3 лимфодиссекция; 3) пересечение кишки проксимальнее и дистальнее опухоли на расстоянии не менее 10 см от проксимального и дистального краев опухоли соответственно; 4) удаление препарата; 5) формирование анастомоза. Более подробное описание данной техники было опубликовано ранее [4, 11, 12].

При использовании лапароскопического доступа у больных II группы последовательность этапов операции была несколько иной: 1) скелетизация и пересечение нижних брыжечных артерии и вены с удалением клетчатки у основания ствола нижней брыжечной артерии — D3 лимфодиссекция; 2) мобилизация брыжейки кишки в медиально-латеральном направлении с сохранением целостности мезоколической фасции — мезоколонэктомия; 3) пересечение кишки проксимальнее и дистальнее опухоли на расстоянии не менее 10 см от проксимального и дистального краев опухоли соответственно; 4) удаление препарата; 5) формирование анастомоза.

Выбор объема хирургического вмешательства определялся локализацией опухоли, а также уровнем пересечения нижней брыжечной артерии. При расположении новообразования в селезеночном изгибе и нисходящей ободочной кишке выполнялась либо левосторонняя гемиколэктомия с пересечением нижней брыжечной артерии у места отхождения ее от аорты, либо резекция левых отделов при изолированном пересечении левой ободочной и сохранением сигмовидных, верхнепрямкишечных артерий. При локализации опухоли в сигмовидной ободочной кишке осуществлялась резекция последней с пересечением сигмовидных артерий у места их отхождения от нижней брыжечной артерии и сохранением левой ободочной и верхней прямокишечной артерий. При расположении опухоли в ректосигмоидном переходе выполнялась передняя резекция прямой кишки с сохранением левой ободочной артерии, пересечением сигмовидных и верхнепрямкишечной артерий.

Несмотря на различия в уровне пересечения артерий объем лимфодиссекции у всех пациентов как I, так и II группы был идентичным. Обусловлено это тем, что предварительно

перед пересечением сосудов проводилась их скелетизация, и вся клетчатка с лимфатическими узлами у основания нижней брыжеечной артерии удалялась единым блоком с препаратом. Это позволяет стандартизировать объем лимфодиссекции и выполнять селективное пересечение сосудов, в результате чего нет необходимости удалять большой сегмент кишки.

Все оперативные вмешательства выполнялись с применением высокоэнергетических хирургических инструментов: энергетического блока ForceTriad (Valleylab, США) – монополярная коагуляция, биполярного электрохирургического инструмента LigaSure (Valleylab, США) или Enseal (Ethicon Endosurgery, США), ультразвукового инструмента Harmonic (Ethicon Endosurgery, США) или Sonicision (Valleylab, США). При открытом хирургическом вмешательстве этап мобилизации брыжейки ободочной кишки выполнялся в основном монополярной коагуляцией, скелетизация нижней брыжеечной артерии и лимфодиссекция в этой зоне – преимущественно ультразвуковым инструментом. Пересечение нижней брыжеечной артерии и вены проводилось биполярным электрохирургическим инструментом или ультразвуковыми ножницами. В редких случаях выполнялось шовное легирование или клипирование данных сосудов. Брыжейку кишки пересекали биполярным или ультразвуковым инструментами.

Во время лапароскопических вмешательств на всех этапах операции для диссекции и коагуляции тканей использовался либо только ультразвуковой инструмент, либо ультразвуковой в сочетании с биполярным электрохирургическим инструментом. В некоторых случаях нижние брыжеечные артерию и вену клипировали.

Стенку кишки пересекали главным образом с использованием линейных сшивающих аппаратов. Анастомоз формировали либо вручную двурядным швом (при лапароскопической операции – экстракорпорально), либо с помощью циркулярного сшивающего аппарата (при лапароскопической операции – интракорпорально).

Статистический анализ

Статистическая обработка полученных данных проводилась с применением пакета прикладного программного обеспечения Statistica 6.0 (StatSoft, Inc., США) и онлайн калькулятора для расчета статистических критериев medstatistic.ru. Для статистической обработки количественных параметров использовался *t*-критерий Стьюдента, при сравнении категориальных значений – точный тест Фишера. Статистически значимыми считались результаты при $p < 0,05$.

Результаты исследования

Из проспективно собираемой базы данных за период с 2008 по 2014 г. в соответствии с критериями включения были выбраны 217 пациентов: у 144 выполнены открытые хирургические вмешательства, у 73 – лапароскопические. Из них попарно отобраны пациенты согласно описанным критериям *case-match*. В результате были сформированы группы сравнения, в каждую из которых вошло по 54 пациента. В каждой группе было по 30 женщин. Средний возраст пациентов в I и II группах составил $64,7 \pm 9,5$ и $64,7 \pm 4,3$ года соответственно. Индекс массы тела равнялся $25,4 \pm 1,0$ и $25,5 \pm 1,1$ кг/м². По 4 пациента в каждой группе ранее перенесли аппендэктомию.

Следует отметить, что на протяжении периода исследования частота открытых вмешательств прогрессивно уменьшалась в пользу лапароскопических операций (рис. 1а). Длительность операции в I группе составляла в среднем $218,3 \pm 74,0$ минут. Во II группе время оперативного вмешательства прогрессивно уменьшалось по мере освоения методики: если в 2008 г. оно было значительно больше по сравнению с открытой операцией – $316,0 \pm 80,2$ и $145,5 \pm 22,05$ минут соответственно ($p = 0,043$), то в 2014 г. эти показатели достоверно не отличались – $218,3 \pm 74,0$ минут в I группе и $300,0 \pm 120,0$ минут во II группе ($p = 0,563$) – рис. 1б.

Средний объем интраоперационной кровопотери во II группе был достоверно меньше, чем в I группе ($184,3 \pm 27,2$ и $276,3 \pm 27,8$ мл соответственно, $p = 0,001$). Интраоперационных осложнений, потребовавших конверсий, во II группе не

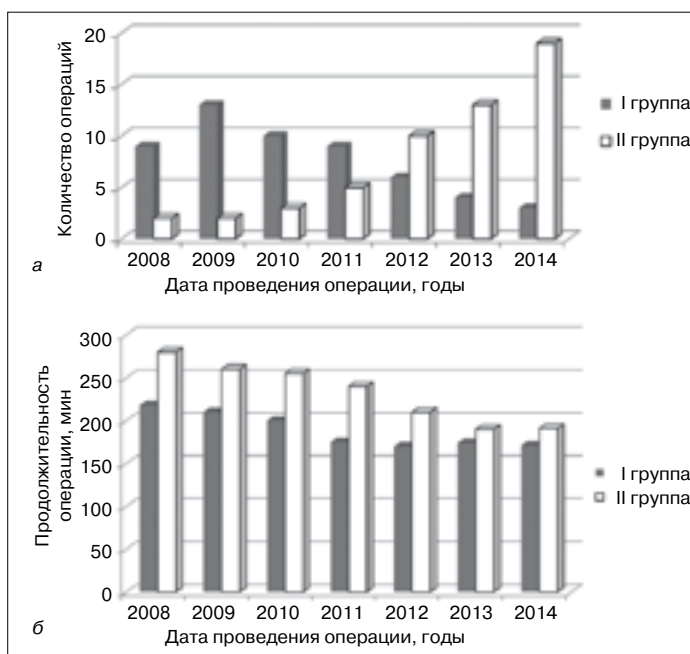


Рис. 1. Количество (а) и длительность (б) хирургических вмешательств в обеих группах

Характеристика ранних послеоперационных осложнений

Критерий	Группа I (n=54)		Группа II (n=54)		p
	Абс. число	%	Абс. число	%	
Кровотечение из зоны анастомоза	2	4	3	6	0,627
Несостоятельность анастомоза	1	2	0	—	0,322
Раневые инфекционные осложнения	5	9	1	2	0,091
Внутрибрюшное кровотечение	1	2	0	—	0,322
Всего	9	17	4	8	0,141

отмечено. Длительность пареза кишечника у больных II группы была значимо меньше — $1,9 \pm 0,2$ суток, чем у пациентов I группы — $3,4 \pm 0,6$ суток ($p=0,026$). Летальных исходов в раннем послеоперационном периоде в обеих группах не зарегистрировано.

Послеоперационный период во II группе характеризовался менее продолжительным болевым синдромом: эпидуральное обезболивание пациентам I группы проводилось в среднем в течение $3,9 \pm 0,8$ суток, во II группе — в течение $1,9 \pm 0,1$ суток ($p=0,017$). По частоте ранних послеоперационных осложнений группы достоверно не отличались (см. таблицу). Раневые инфекционные осложнения наблюдались чаще в I группе (9%), чем во II группе (2%), хотя данные различия не являются статистически значимыми ($p=0,091$).

Среди 9 пациентов I группы, у которых были отмечены ранние послеоперационные осложнения, повторное оперативное вмешательство потребовалось у 4 (44%). Из них 2 больных оперированы повторно вследствие кровотечения из зоны анастомоза на 2-е сутки послеоперационного периода. У одного пациента на 4-е сутки после операции диагностирована клиническая картина перитонита на фоне несостоятельности анастомоза, по поводу чего в экстренном порядке были выполнены релапаротомия, разобщение анастомоза с формированием одноствольной колостомы. Еще у одного больного на 1-е сутки после операции диагностировано внутрибрюшное кровотечение с развитием постгеморрагической анемии легкой степени. При экстренной повторной лапаротомии установлено, что источником внутрибрюшного кровотечения явилась тромбированная культя нижней брыжеечной артерии. Пациенту были выполнены шовное легирование культи, санация и дренирование брюшной полости.

Во II группе из 4 больных, имевших осложнения в раннем послеоперационном периоде, только у одного (25%) потребовалась повторная операция в связи с внутрибрюшным диффузным кровотечением из зоны лимфодиссекции без нарушения гемодинамики. Пациенту была выполнена лапаротомия с остановкой кровотечения при помощи монополярной коагуляции.

Все пациенты II группы и только 30% больных I группы в раннем послеоперационном периоде были удовлетворены косметическим эффектом и образом собственного тела после операции (рис. 2). Срок послеоперационного стационарного лечения в I группе составил $10,4 \pm 2,2$ суток, что значительно превышает длительность пребывания в стационаре пациентов II группы — $5,8 \pm 0,2$ суток ($p=0,035$).

Среднее число найденных в препарате лимфатических узлов достоверно не различалось (I группа $26,4 \pm 18,2$, II группа $26,9 \pm 17,5$; $p=0,984$). Во всех препаратах отмечено сохранение целостности

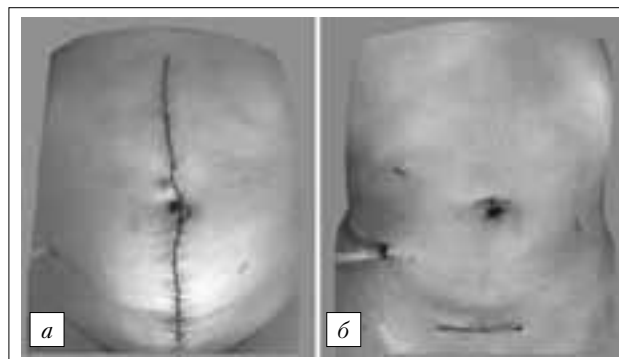


Рис. 2. Вид передней брюшной стенки после операции:

a — послеоперационная рана после открытой мезоколонэктомии с D3 лимфодиссекцией при раке левой половины ободочной кишки; *б* — послеоперационные раны после лапароскопической мезоколонэктомии с D3 лимфодиссекцией при раке левой половины ободочной кишки

мезоколической фасции и отсутствие опухолевого роста в циркулярной, дистальной и проксимальной линиях резекции.

Обсуждение результатов исследования

Мезоколонэктомия с D3 лимфодиссекцией — относительно новая хирургическая операция в лечении рака левой половины ободочной кишки, направленная на улучшение отдаленных онкологических результатов. Ее безопасности, наряду с повышением онкологической эффективности,

посвящен ряд исследований [4, 11, 12, 14, 21, 30, 31]. В Японии, Китае, Корее и Тайване D3 лимфодиссекция в качестве компонента оперативного вмешательства при раке ободочной кишки входит в «национальные стандарты» оказания медицинской помощи [18, 23, 28].

Провести рандомизированное исследование для сравнения лапароскопической мезоколонэктомии с D2 и D3 лимфодиссекцией не представляется возможным, так как хирург, овладевший техникой расширенной лимфаденэктомии при раке ободочной кишки, не сможет пренебрегать онкологическим радикализмом. Есть немногочисленные исследования в зарубежной литературе, отражающие преимущества лапароскопической хирургии при раке ободочной кишки [19, 25, 27]. Использование данного подхода при лечении рака левой половины ободочной кишки с применением лапароскопической мезоколонэктомии с D3 лимфодиссекцией требует на сегодняшний день подтверждения с помощью методов доказательной медицины.

Многие хирурги считают, что применение лапароскопических технологий в лечении рака левой половины ободочной кишки усложняет оперативное вмешательство, увеличивает длительность операции и кажущиеся риски несоблюдения онкологического радикализма [2, 6, 8, 10, 20, 26]. С одной стороны, это связано с более длинной кривой обучения хирургов выполнению лапароскопической мезоколонэктомии с D3 лимфодиссекцией при раке левой половины ободочной кишки, а с другой стороны — новым хирургическим подходом с точки зрения анатомии.

Тем не менее, в настоящее время практически доказано, что мезоколонэктомию с D3 лимфодиссекцией можно выполнять безопасно, в том числе при помощи лапароскопической техники [15]. В ряде исследований отмечается необходимость для хирурга проведения как минимум 20 лапароскопических операций по поводу рака толстой кишки, после чего результаты его работы можно считать удовлетворительными. В то же время конкретные исследования, посвященные анализу степени обучаемости хирургов лапароскопической хирургии рака ободочной кишки, свидетельствуют о необходимости как минимум 50 операций для достижения достаточного профессионального уровня. Специальные тренировки, обучение на виртуальных симуляторах способны сократить время достижения указанных результатов. Работа с опытным ассистентом также высоко эффективна в плане становления мастерства лапароскопического хирурга-онколога [17, 23].

Проведенное нами исследование подтверждает, что продолжительность операции, частота послеоперационных осложнений статистически не различимы между лапароскопической и открытой

мезоколонэктомией с D3 лимфодиссекцией при раке левой половины ободочной кишки. Средний возраст больных с указанной патологией в нашем исследовании составил 64 года, что согласуется с общемировой статистикой [21]. Пациенты наблюдавшейся группы имеют ряд возрастных сопутствующих заболеваний. Поэтому многие хирурги, отстаивая принцип открытого хирургического лечения рассматриваемой категории больных, аргументируют, что лапароскопическая хирургия должна применяться только у лиц с низким анестезиологическим риском.

По общемировой информации, разница в объеме кровопотери между лапароскопическими и открытыми операциями в среднем составляет около $\frac{1}{3}$ [17, 28, 29, 32]. Однако зарубежные коллеги не обнаружили существенной разницы в объеме кровопотери при выполнении этих видов хирургических вмешательств при раке ободочной кишки, что не противоречит нашим наблюдениям.

По данным немногочисленных исследований, продолжительность операции в лапароскопической группе в среднем на 20–98 минут больше, чем в открытой. Во многом длительность лапароскопического вмешательства зависит от кривой обучения хирурга [13, 29]. Нам удалось продемонстрировать уменьшение времени операции при увеличении кривой обучения всей операционной бригады. В известных масштабных рандомизированных контролируемых исследованиях COLOR, COST и CLASICC, посвященных лапароскопической хирургии колоректального рака, разница в продолжительности операций составила 30, 55 и 45 мин соответственно. Тем не менее, ее длительность более 1 часа может привести к трудностям анестезиологического пособия [18]. Однако данные проведенных мета-анализов показывают, что лапароскопическая хирургия при раке ободочной кишки снижает риск развития гиповентиляционной пневмонии и сердечно-сосудистых осложнений в раннем послеоперационном периоде. Кроме того, нельзя не заметить, что увеличение времени операции и пневмоперитонеума приблизительно на 30 минут отрицательно не сказывается на состоянии пациента [15, 20].

Более ранняя реабилитация, меньшая длительность пребывания больных в стационаре после лапароскопической мезоколонэктомии с D3 лимфодиссекцией подтверждаются данными мировой статистики.

Заключение

В ходе проведенного нами исследования установлено, что лапароскопическая мезоколонэктомия с D3 лимфодиссекцией является безопасной и онкологически эффективной операцией. Об этом свидетельствуют сравнимые с открытыми опера-

циями показатели интраоперационного и послеоперационного периодов (объем и радикальность вмешательства, количество послеоперационных осложнений и др.). Морфологические данные указывают на идентичность объема лимфодиссекции и сохранения мезоколической фасции при лапароскопической и открытой технике операции, что соответствует современным принципам онкологии. Однако требуются дальнейшие сравнительные исследования отдаленных результатов для оценки онкологической эффективности изучаемых вмешательств.

Список литературы

1. *Апрощенко А.О.* Основные этапы развития лапароскопической хирургии в онкологической колопроктологии. Вестник РОНЦ им. Н.Н. Блохина РАМН 2012; 23(1):3-8.
1. *Aproshchenko A.O.* Main stages of development of laparoscopic surgery in oncologic coloproctology. Bulletin of Blokhin Russian oncological scientific center, Russian Academy of Medical Science 2012; 23(1):3-8.
2. *Борота А.В., Совпель О.В., Мирошниченко Е.Ю.* Начальный опыт лапароскопических вмешательств при раке толстой кишки: уроки, извлеченные в период освоения. Вестник неотложной и восстановительной медицины 2014; 15(2):180-4.
2. *Borota A.V., Sovpel O.V., Miroshnichenko Ye.Yu.* Laparoscopic surgery at colorectal cancer: the lessons in development period (the pilot study). The bulletin of urgent and regenerative medicine 2014; 15(2):180-4.
3. *Ефетов С.К.* Мезоколическая резекция и D3 лимфодиссекция в лечении рака правой половины ободочной кишки: Автореф. дис. ... канд. мед. наук. М., 2014. 27 с.
3. *Efetov S.K.* Mesocolicectomy and D3 lymph node dissection in treatment of right-sided colon cancer: Author's abstract, MD degree thesis. M., 2014. 27 p.
4. *Йулдашев А.Г.* Расширенная лимфаденэктомия в лечении рака левых отделов ободочной кишки: Автореф. дис. ... канд. мед. наук. М., 2012. 26 с.
4. *J'uldashev A.G.* Expanded lymphadenectomy in treatment of the left-sided colon cancer: Author's abstract, MD degree thesis. M., 2012. 26 p.
5. *Карачун А.М.,* и др. Место лапароскопических операций при раке ободочной и прямой кишок. Практическая онкология 2012; 13(4):261-8.
5. *Karachun A.M.,* et al. The role of laparoscopic surgery at colorectal cancer. Prakticheskaya onkologiya 2012; 13 (4): 261-8.
6. *Карсанов А.М., Маскин С.С., Лопастейский Д.С.* Возможности оптимизации хирургического лечения рака ободочной кишки. Кубанский науч мед вестник 2013; 7:92-6.
6. *Karsanov A.M., Maskin S.S., Lopasteysky D.S.* Option of improvement of colon cancer surgery. Kubansky nach med vestnik 2013; 7: 92-6.
7. *Кит О.И.,* и др. Современный подход к оперативному лечению рака ободочной и прямой кишки. Новочеркасск, 2014. 142 с.
7. *Kit O.I.,* et al. Modern approach to colorectal cancer surgery. Novochoerkassk, 2014.142 p.
8. *Пучков К.В., Хубезов Д.А.* Малоннвазивная хирургия толстой кишки: Руководство для врачей. М.: Медицина, 2005. 280 с.
8. *Puchkov K.V., Khubezov D.A.* Noninvasive surgery of the colon: manual for physicians. M.: Medicine, 2005. 280 p.
9. *Симонов Н.Н.,* и др. Современные принципы хирургического лечения рака ободочной кишки. Практическая онкология 2000; 1:14-8.
9. *Simonov N.N.,* et al. Modern principles of surgical treatment of colon cancer. Prakticheskaya onkologiya 2000; 1:14-8.
10. *Хатъков И.Е.,* и др. История развития лапароскопической хирургии. Онкол колопроктол 2012; 2:35-9.
10. *Khat'kov I.Ye.,* et al. History of laparoscopic surgery development. Onkol koloproktol 2012; 2:35-9.
11. *Царьков П.В.,* и др. Скелетизация нижней брыжеечной артерии с парааортальной лимфаденэктомией в лечении рака левой половины ободочной кишки. Новости колопроктол 2012; 2:60-70.
11. *Tsarkov P.V.,* et al. Clearance of the lower mesenteric artery with para-aortic lymphadenectomy in treatment of left-sided colon cancer. Novosti koloproktol 2012; 2:60-70.
12. *Царьков П.В.,* и др. Парааортальная лимфаденэктомия со скелетизацией нижней брыжеечной артерии в лечении рака сигмовидной кишки. Хирургия 2012; 7:41-8.
12. *Tsarkov P.V.,* et al. Para-aortic lymphadenectomy with clearance of the lower mesenteric artery in sigmoid colon cancer treatment. Khirurgiya 2012; 7:41-8.
13. *Baek J.H., Lee G.J., Lee W.S.* Comparison of long-term oncologic outcomes of stage III colorectal cancer following laparoscopic versus open surgery. Ann Surg Treat Res 2015; 88(1):8-14.
14. *Bertelsen C.A.,* et al. Disease-free survival after complete mesocolic excision compared with conventional colon cancer surgery: a retrospective, population-based study. Lancet Oncol 2014; 12.
15. *Chow C.F., Kim S.H.* Laparoscopic complete mesocolic excision: West meets East. World J Gastroenterol 2014; 21(20):14301-7.
16. *Chun K.H.,* et al. Comparison of compliance of adjuvant chemotherapy between laparoscopic and open surgery in patients with colon cancer. Ann Coloproctol 2014; 30(6):274-9.
17. *Desiderio J., Trastulli S., Ricci F., Penzo J., Cirocchi R.* Laparoscopic versus open left colectomy in patients with sigmoid colon cancer: prospective cohort study with long-term follow-up. Int J Surg 2014; 12(8):745-50.
18. *Fujii S.,* et al. Short-term results of a randomized study between laparoscopic and open surgery in elderly colorectal cancer patients. Surg Endosc 2014; 28:466-76.
19. *Gowas N.,* et al. Complete mesocolic excision in colon cancer surgery: a comparison between open and laparoscopic approach. The Association Coloproctol Great Britain Ireland 2012; 14:1357-64.
20. *Hasegawa H.,* et al. What is the effect of laparoscopic colectomy on pattern of colon cancer recurrence? A propensity score and competing risk analysis compared with open colectomy. Ann Surg Oncol 2014; 21(8):2627-35.
21. *Hohenberger W., Weber K., Matzel K., Papadopoulos T., Merkel S.* Standardized surgery for colonic cancer: complete mesocolic excision and central ligation-technical notes and outcome. Colorectal Dis 2009; 4(11):354-64.
22. *Hu J., Li Y., Xiang M., Zhao R.* Clinical study of reduced-port laparoscopy-assisted resection for cancer at the sigmoid colon and upper rectum. Zhonghua Wei Chang Wai Ke Za Zhi 2014; 17(12):1212-5.
23. *Kil-Su Han, Gyu-Seog Choi, Jun-Seok Park.* Short-term outcomes of a laparoscopic left hemicolectomy for descending colon cancer: Retrospective comparison with an open left hemicolectomy. J Korean Soc Coloproctol 2010; 26(5):347-53.
24. *Liang J.* Primacy of surgery for colorectal cancer outcomes. BJS 2015; 1:45-8.
25. *Liang J.T., Lai H.S., Huang J.* Long-term oncologic results of laparoscopic D3 lymphadenectomy with complete mesocolic excision for right-sided colon cancer with clinically positive lymph nodes. Surg Endosc 2015; 29(8):2394-401.

26. *Musselman R.P.*, et al. Laparoscopic colorectal surgery in the emergency setting: Trends in the province of Ontario. *Surg Laparosc Endosc Percutan Tech* 2015; 19:45-9.
27. *Nakajima K.*, et al. Quality control by photo documentation for evaluation of laparoscopic and open colectomy with D3 resection for stage II/III colorectal cancer: Japan Clinical Oncology Group Study JCOG 0404. *Jpn J Clin Oncol* 2014; 44(9):799-806.
28. *Shin J.W.*, *Amar A.H.*, *Kim S.H.*, *Kwak J.M.*, *Baek S.J.* Complete mesocolic excision with D3 lymph node dissection in laparoscopic colectomy for stages II and III colon cancer: long-term oncologic outcomes in 168 patients. *Tech Coloproctol* 2014; 18(9):795-803.
29. *Veldkamp R.*, *Kuhry E.*, *Hop W.C.*, *Jeekel J.*, *Kazemier G.*, *Bonjer H.J.*, *Haglund E.*, *Pahlman L.*, *Cuesta M.A.*, *Msika S.*, *Morino M.*, *Lacy A.M.* Laparoscopic surgery versus open surgery for colon cancer: short-term outcomes of a randomised trial. *Lancet Oncol* 2005; 6(7):477-84.
30. *West N.P.*, *Hohenberger W.*, *Weber K.*, *Perrakis A.*, *Finan P.J.*, *Quirke P.* Complete mesocolic excision with central vascular ligation produces an oncologically superior specimen compared with standard surgery for carcinoma of the colon. *J Clin Oncol* 2010; 28(2):272-8.
31. *West N.P.*, *Morris E.J.*, *Rotimi O.*, *Cairns A.*, *Finan P.J.*, *Quirke P.* Pathology grading of colon cancer surgical resection and its association with survival: a retrospective observational study. *Lancet Oncol* 2008; 9(9):857-65.
32. *Zheng Z.*, et al. Comparative effectiveness of laparoscopy vs open colectomy among nonmetastatic colon cancer patients: an analysis using the National Cancer Data Base. *J Natl Cancer Inst* 2015; 6(107):3-5.